

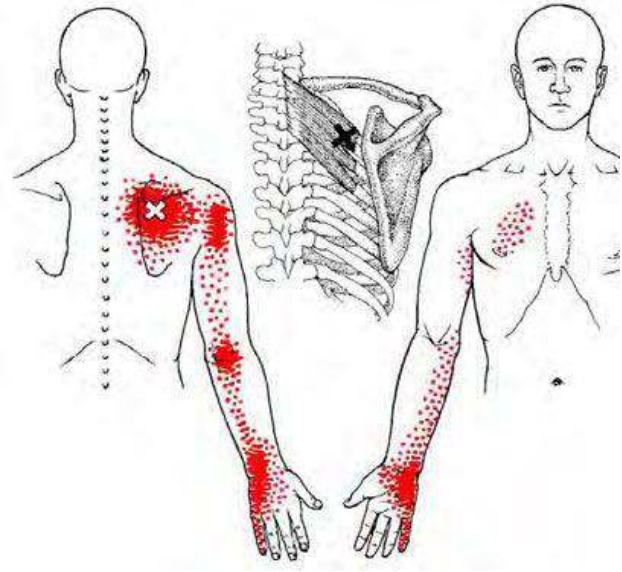
3.3 Tester

Subscapularis

Subscapularis (latin: musculus subscapularis) är en triangulär skelettmuskel under skulderbladet (scapula).

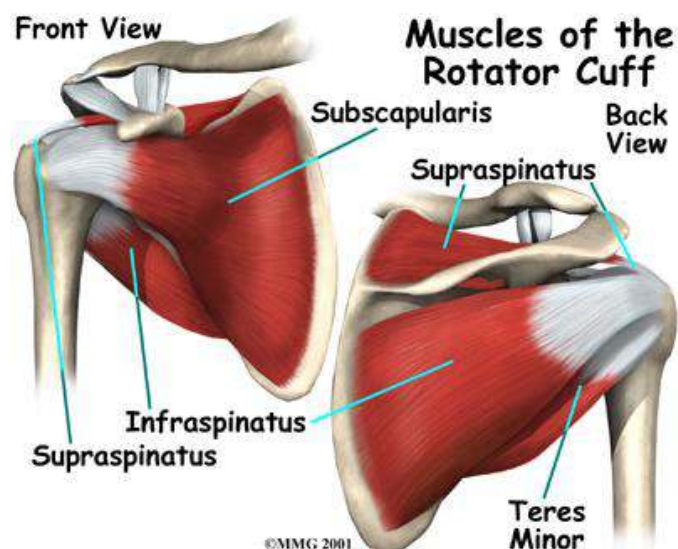
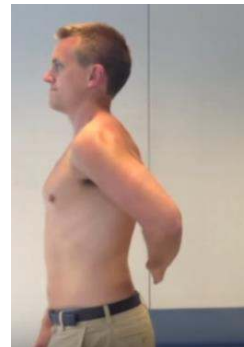
Subscapularis ingår i rotatorcuffens fyra muskler som tillsammans håller överarmsbenets huvud (caput humeri) tryckt mot skulderbladets ledpanna (fossa glenoidalis).

Muskeln är en av flera av armens inåtrotatorer. ([pec maj](#), [Lat-dor](#), [T-maj](#))

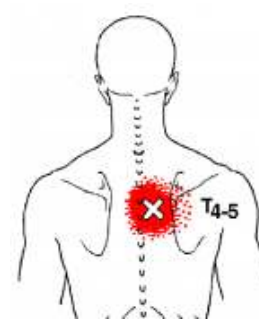
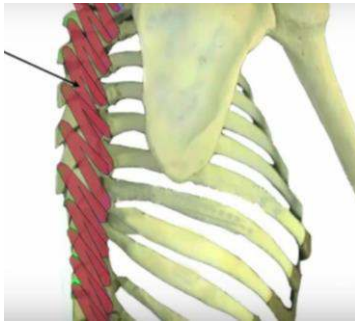


Gerber test – "lift off"

- PAT sittande eller stående
- Handryggen i nedre delan av bröstryggen
- Sträck på ryggen
- Lyft handryggen från bröstryggen
- Negativ test = kan ej utföra



Multifides - thoracalis



Enkel test – John C

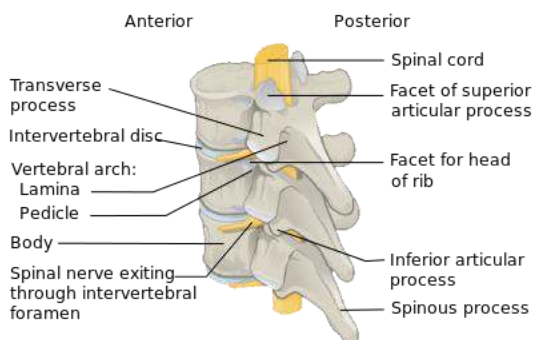


- Start position

- ✓ Lyft bröstkorgen från golvet med en neutral nacke

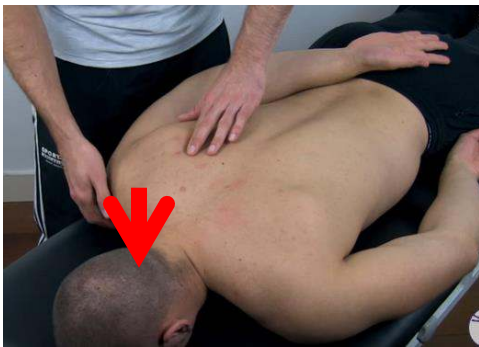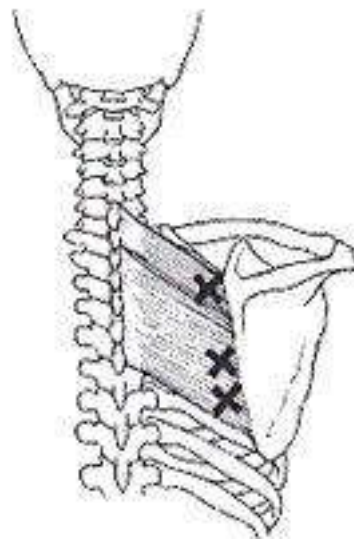
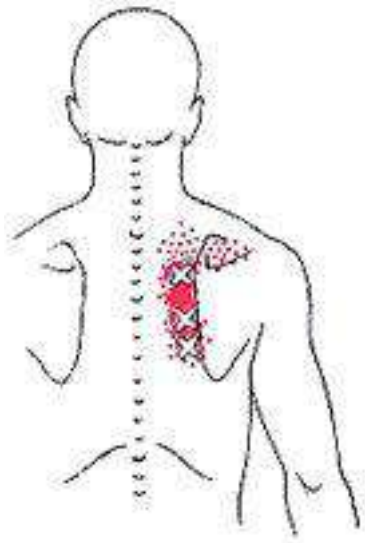


Lyft INTE med armarna!



- *in the lumbar region:* from all the mamillary processes.
- *in the thoracic region:* from all the transverse processes.
- *in the cervical region:* from the articular processes of the lower four vertebrae.

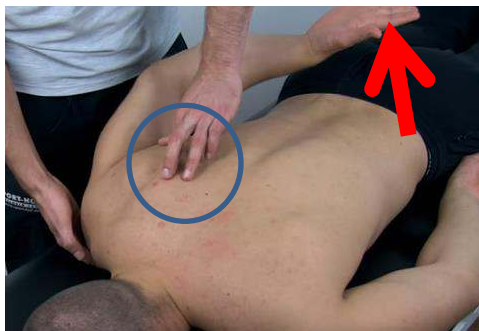Rhomboideus



- PAT supine
- PAT hand vid MOTSATT bakficka
- PAT trycker axel mot bänken

Du...

- Använd ditt långfinger
- Palpera scapula margo medialis
- Andra handen håller emot axeln

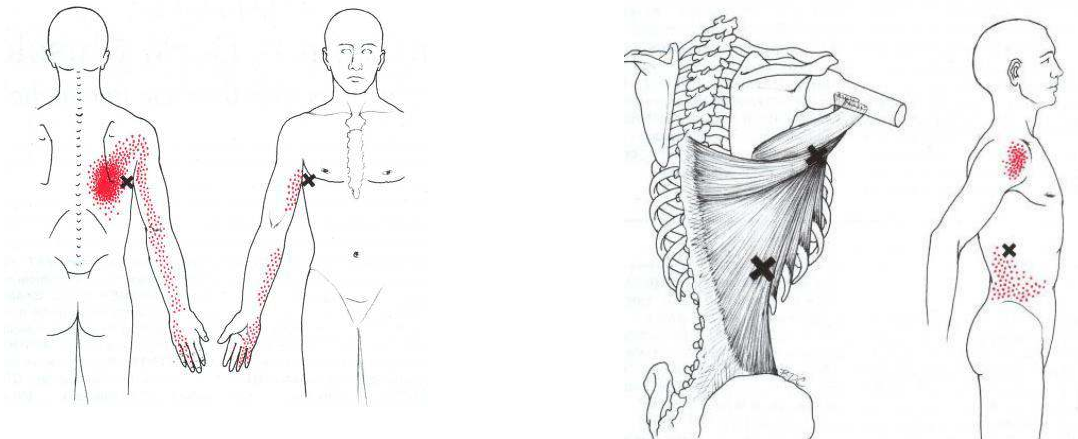


- PAT lyfter hand + underarm bort från kroppen

DU...

- Ditt finger LYFTS om upp om **Rhomb** har en normal funktion

Latisimuss Dorsi

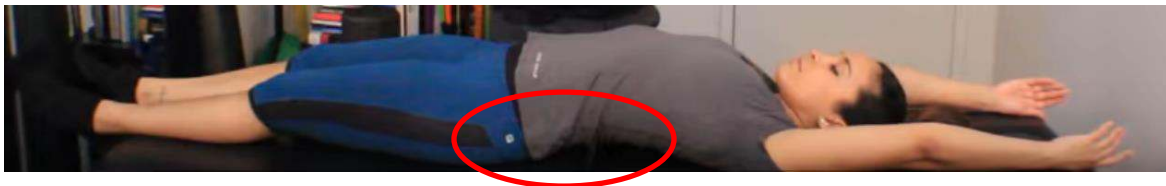

Lat length test: liggandes, kan göras stående

Start

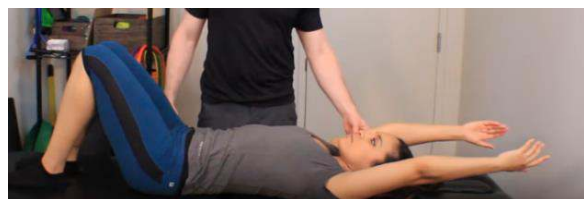
PAT på rygg, sträck armar ovan huvud, normal rörlighet 90 grader + ingen ÖKAD svank

- Ökad svank = tecken på **ev.** korta lats
- Obs , var uppmärksam på om någon arm vill "dra till sidan" = **ev.** korta lats



Steg 1

- PAT, på rygg med böjda knän
- Neutral svank
- Minskad rörlighet = positiv test
- Positiv test = **ev.** korta lats



Steg 2

- PAT bibehåll neutral svank
- DU för knän mot bröstkorg
- Minskad rörlighet = positiv test
- Positiv test = **ev.** korta lats

